


JAMIT

The Japanese Society of Medical Imaging Technology



日本医用画像工学会

2010. 7 e-ニュースレター NO. 6 (通算60)

目 次

技術交流の輪② 非剛体レジストレーション

画像誘導手術支援における非剛体レジストレーション

林 雄一郎 (名古屋大学大学院医学系研究科) ……2

技術交流の輪③ 標準脳

標準脳から個体脳へー新しい脳血流SPECT/PET画像解析手法FUSE

工藤 博幸 (筑波大学大学院システム情報工学研究科CS専攻) ……4

JAMIIT のひろば

乳房断層撮影技術『Digital Tomosynthesis』

シーメンス旭メディテック株式会社 ……6

JAMIIT のひろば

眼底写真の新しい展開

加齢黄斑変性を早期に捉える眼底自発蛍光撮影

山村 義昭 (キヤノンマーケティングジャパン株式会社) ……8

お知らせ

CADM コンテストの案内

北坂 孝幸 (愛知工業大学情報科学部) ……10

お知らせ

医用画像データベース

清水 昭伸 (東京農工大学大学院共生科学技術研究院) ……11

画像誘導手術支援における非剛体レジストレーション

林 雄一郎*

非剛体レジストレーションは診断支援のみならず、手術支援においても非常に重要な処理である。その一例として、これまでに我々が取り組んできた、非剛体レジストレーションを用いて術中画像と術前画像を融合することで、脳神経外科画像誘導手術を支援する研究を紹介する。

画像誘導手術

脳神経外科手術では、様々な種類の画像やナビゲーション装置を用いた画像誘導手術が行われている。しかしながら、図1に示すように術前に撮影した画像は術中に発生するブレインシフト（手術操作による脳の変形）と呼ばれる現象により、その信頼性が低下する。この問題を解決するため、手術室にMRI装置を設置し、手術中の脳の状態を撮影することが可能な、術中MRI手術室の導入が進んでいる。名古屋大学においても日立製の0.4T MRI装置を備えたBrainTHEATERと呼ばれる手術室を開発している。また、名古屋セントラル病院ではシーメンス社製の1.5T MRI装置を備えたBrainSUITEと呼ばれる手術室を導入している[1]。

名古屋大学に設置されている術中MRI装置は低磁場であるため、術中の脳の状態を反映している解剖学的なMRI画像は撮影できるが、術前に撮影した様々な画像情報、例えば拡散テンソル画像によるトラクトグラフィーやPET画像、を得ることは不可能である。そこで、術前に撮影した様々な種類の画像にブレインシフトによる術中の脳の状態を反映させることで、術中画像と術前画像

を融合して術中に利用することができれば非常に有用である。この処理において、ブレインシフトによる脳の変形状態を求めるために非剛体レジストレーションを利用している。

術前画像と術中画像の融合

この手法では、術前画像として術前検査で撮影されるMRI、CT、PETなどの様々な種類の画像、また術中画像としてMRI装置から得られる解剖学的なMRI画像を想定している。

まず、術前画像は様々な装置で撮影されているため、それぞれの画像間の位置合わせが必要となる。ここでは、剛体レジストレーションを用いて位置合わせを行う。この時、T1強調画像を基準画像として選択し、その他の画像がT1強調画像と位置が合うようにする。

次に、ブレインシフトによる術中の脳の変形状態を求めるために、術前のT1強調画像と術中のT1強調画像に対して、非剛体レジストレーション[2]を適用する。これにより、術中に脳がどのように変形しているかの変形パラメータを求める。この時、皮膚や頭蓋骨による誤変形を抑制するため、あらかじめ抽出した脳実質領域に対してのみ処

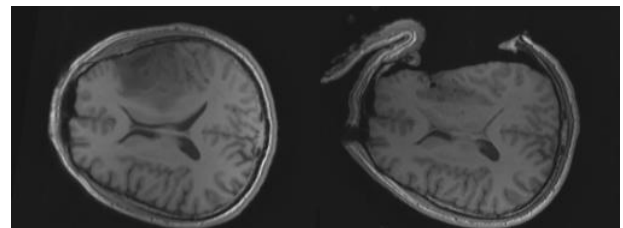


図1 術前画像（左）と術中画像（右）

*名古屋大学大学院医学系研究科 〒464-8603 名古屋市昭和区鶴舞町 65

理を適用する。また、手術中に摘出されたと推定される領域を術前画像からあらかじめ除去する。

求めた変形パラメータをすべての術前画像に適用することで、術中の脳の変形状態を反映した術前画像を生成する。これにより、術中画像と術前画像を融合して手術支援画像を生成することが可能となる。

術前トラクトグラフィと術中画像の融合

運動野および錐体路近傍の脳腫瘍手術の場合、運動機能の温存のため、錐体路の位置情報は非常に重要である。近年のMRI装置の発達により、拡散テンソル画像によるトラクトグラフィにより錐体路を描出することが可能となった。しかしながら、低磁場の術中MRI装置では拡散テンソル画像を得ることが非常に困難である。そこで、本手法により術前の錐体路を変形して術中の錐体路の位置推定が可能であるか検討を行った。実験では評価のため、術中に拡散テンソル画像を撮影できるBrainSUITEのデータを用いた。術中の拡散テンソルに基づく錐体路のトラクトグラフィ（術中錐体路）を真の術中の錐体路とし、術前画像に基づく錐体路のトラクトグラフィ（術前錐体路）と、本手法により推定した術中の錐体路のトラクトグラフィ（推定術中錐体路）を比較した。錐体路のトラクトグラフィの作成には東大放射線科開発のフリーウェアdTVを使用した[3]。

結果の一例を図2に示す。図中の、緑色は術前錐体路、黄色は術中錐体路、水色は推定術中錐体路を示している。左図から、ブレインシフトにより錐体路の位置が変位していることが分かる。右図では、術中錐体路と推定術中錐体路が重なっており、本手法により術中の錐体路の位置が良好に推定できていることが分かる。また、錐体路は脳の内側方向だけでなく外側方向にも変位することがあるが、本手法は変位する方向も正しく推定されていた。

ここでは、術中の錐体路の推定に関して述べたが、本手法は今回用いた画像だけでなく、他の種類の画像にも同様に適用可能である。我々はPET画像への応用も検討している[4]。PET画像のように術中MRI装置では撮影することが不可能な様々なモダリティの画像に対して本手法を適用することは手術支援として非常に有用であろう。

まとめ

非剛体レジストレーションを用いた手術支援の一例として、我々が取り組んでいる脳神経外科画像誘導手術への応用について述べた。非剛体レジストレーションは、手術支援において特に術中の臓器変形に対応するための処理として重要な役割を果たすであろう。

文献

- [1] 藤井正純, 若林俊彦: 術中MRIを用いた画像誘導手術. BRAIN and NERVE, vol.61, no.7, pp.823-834, 2009.
- [2] D. Rueckert, LI Sonoda, C Hayes, et al: Nonrigid Registration Using Free-Form Deformations: Application to Breast MR Images. IEEE Trans Med Imag. vol.18, no. 8, pp.712-721, 2001.
- [3] 青木茂樹, 阿部修, 増谷佳孝, 編著: 新版これでわかる拡散MRI. 秀潤社, 2002.
- [4] 林雄一郎, 森健策, 藤井正純, 他: 術中画像と術前画像の融合による脳神経外科画像誘導手術支援. 日本コンピュータ外科学会誌, vol.10, no.3, pp.301-302, 2008.

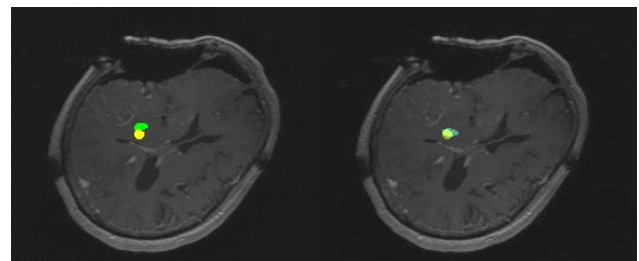


図2 術前の錐体路（黄色）と術中の錐体路（緑）と本手法により推定した錐体路（水色）

標準脳から個体脳へー新しい脳血流SPECT/PET画像解析手法FUSE

工藤 博幸*

SPECT/PET/fMRIなどの機能画像の解析手法として、SPMや3D-SSPなどのソフトウェアに代表される統計学的画像解析法があり実用化が進んでいる [1],[2]. 統計学的画像解析法は本特集のテーマである標準脳に基づいているが、後述する問題点もありブレークスルーが求められている。本文では、筆者らが核医学画像を対象として研究を行っている新しい考え方の機能画像解析手法FUSEを紹介する [3],[4].

統計学的画像解析法 [1],[2]

まず、従来の機能画像解析手法である統計学的画像解析法とその問題点について説明する。統計学的画像解析法の基本となる考え方は、『事前に正常人画像のデータベースを構築しておき、患者の画像と正常人画像を比較することにより異常部位を検出する』というものである。もちろん、脳形状には個人差がありその影響を軽減するため、患者の画像と正常人画像をTalairachの標準脳座標系と呼ばれる座標系に非線形変換する解剖学的標準化を行った上で比較が行われる [5]. 例えば、統計学的画像解析法を実装したソフトウェアである3D-SSPの処理手順は、以下のようにまとめられる。

[Step 1] 年齢・性別・SPECT装置・撮影条件ごとに、正常人SPECT画像のデータベースを構築しておく。□

[Step 2] 全画像をTalairachの標準脳座標系に非線形変換して、血流値を基準部位（小脳など）の濃度値が同じになるように正規化する。□

[Step 3] 患者と正常人のSPECT画像を統計的に比較して、以下のZスコアと呼ばれる解析結果を算

出する。

$$Z(x, y, z) = d(x, y, z) / \sigma(x, y, z) \quad (1)$$

ただし、 $d(x, y, z)$ は正常人血流量の平均値から患者の血流量を引いた画像、 $\sigma(x, y, z)$ は正常人血流量の標準偏差画像である。□

統計学的画像解析法はこの分野の発展の契機となった先駆的な手法であるが、以下の問題点も指摘されている。

(1) 正常人画像のデータベース構築に手間がかかる。実際に、国内では統計学的画像解析を目的として大規模SPECT画像データベースを構築するプロジェクトも進行中である。

(2) 脳形状個人差の影響により誤差が生じる。解剖学的標準化を上手く行っても脳形状個人差の影響を完全になくすことはできず、異なる人間の画像を比較する手法では精度に限界があろう。臨床研究において、脳萎縮が大きい症例の場合、解剖学的標準化の誤差が増大することが知られている。

(3) 解析結果に異常部位が見つかった場合、それが単なる脳萎縮を表しているか脳機能異常を表しているか切り分けが困難である。

新しい機能画像解析手法FUSE [3],[4]

筆者らは、2004年頃から上述の問題点を解決することを動機として新手法の研究を行い、図1に概要を示すFUSE(融合)と呼ばれる手法を開発した。FUSEの基本となる考え方は、『同じ患者のMRI/CTで撮影した形態画像と機能画像を比較することにより、形態は正常で機能異常が存在する部位を検出する』というものである。即ち、患者と正常人の画像を比較するのでは上述の問題点は解決できな

* 筑波大学大学院システム情報工学研究科CS専攻 〒305-8573 茨城県つくば市天王台1-1-1

いので、解剖学的標準化を施した正常人画像（標準脳）の代わりに同じ患者のMRI / CTで撮影した形態画像（個体脳）を利用する点に新規性がある。FUSEでは、正常人データベースが不要となり、（同じ患者の画像のみを使用するので）原理的に脳形状個人差の影響がなくなることが期待される。

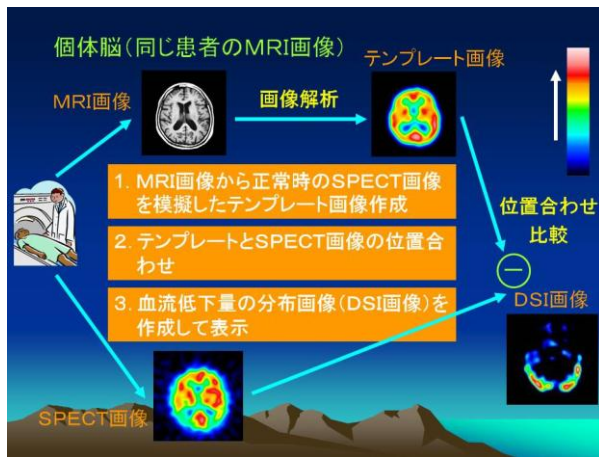


図1 個体脳を用いた解析手法FUSEの概要

一方、FUSEの難しい点は、MRI / CTで撮影した形態画像と機能画像では物理量が全く異なるため、両者をどのように比較するかという点である。様々なアプローチが考えられるだろうが、文献[3],[4]のFUSEでは『MRI画像から正常なSPECT画像を模擬したテンプレート画像を作成して、実測のSPECT画像との差分をとる』という手法を用いている。FUSEの処理手順の概略をまとめると、以下のようになる（詳細は文献[3],[4]をご覧ください）。

[Step 1] MRI画像から、正常時のSPECT画像を模擬したテンプレート画像 $f_{temp}(x, y, z)$ を次式により作成する。

$$f_{temp}(x, y, z) = h_{\sigma}(x, y, z) * [mwIw(x, y, z) + mgIg(x, y, z) + msIs(x, y, z)] \quad (2)$$

ただし、 (Iw, Ig, Is) は大脳白質・大脳灰質・小脳の Indicator Function でMRI画像を領域分割して求められる。また、 (mw, mg, ms) は各領域の血流値で、症例ごとにSPECT画像とMRI画像から自動推

定する手法を開発した。 h_{σ} はテンプレート画像の解像度を実測のSPECT画像に合わせる平滑化フィルタである。□

[Step 2] 剛体変換により、テンプレート画像と実測のSPECT画像の位置合わせを行う。□

[Step 3] 次式で位置合わせしたテンプレート画像 $f_{temp}(x, y, z)$ と実測のSPECT画像 $f_{sp}(x, y, z)$ の差分をとり、血流低下量分布を表すDSI (Deterioration Score Image) 画像を算出する。

$$DSI(x, y, z) = f_{temp}(x, y, z) - f_{sp}(x, y, z) \quad (3)$$

□

最後に、(一例のみだが) 図2にアルツハイマー型認知症の症例をFUSEで解析した結果を示す。

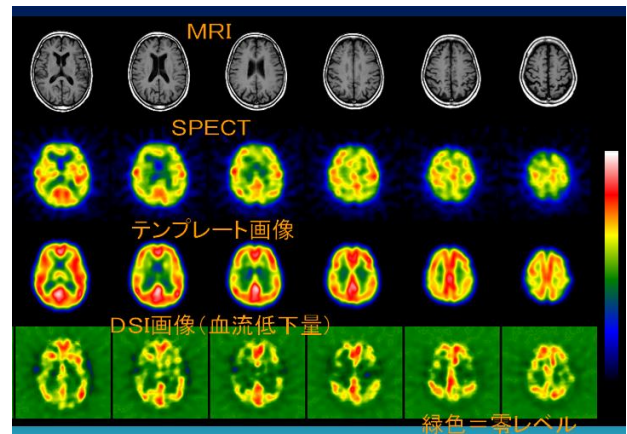


図2 アルツハイマー型認知症の症例の解析例

文献

- [1] K.J.Friston et al., "Statistical parameter maps in functional imaging: A general linear approach," Human Brain Mapping, 2, pp.189-210, 1995.
- [2] S.Minoshima et al., "A diagnostic approach in Alzheimer's disease using three-dimensional stereotactic surface projections of fluorine-18-FDG," J.Nucl.Med., 36, pp.1238-1248, 1995.
- [3] H.Kudo et al., "Analyzing cerebral blood-flow SPECT images for the diagnosis of dementia: a new approach FUSE," Medical Imaging Technology, 26, 3, pp.169-174, 2008.
- [4] 工藤博幸, "MRI情報を用いた脳血流SPECT画像の解析と再構成," Medical Imaging Technology, 28, 1, pp.19-25, 2010.
- [5] A.W.Toga, "Brain warping," Academic Press, 1998.

乳房断層撮影技術『Digital Tomosynthesis』

シーメンスのデジタルマンモグラフィ装置「MAMMOMAT Inspiration」に搭載可能な断層撮影技術“Digital Tomosynthesis”について紹介します。

Tomosynthesis とは、Tomography（断層）と Synthesis（合成、統一）の 2 つの意味から作られた造語であり、1 回の断層撮影で任意の高さの裁断面を再構成する撮影技術である。

古くは、目的とする裁断面位置を中心にして X 線管球が移動し、X 線管球に対面するようにカセットが移動して 1 枚ずつ撮影を行っていた。従来の断層撮影はフィルム、CR を用いて撮影され、整形領域を中心に使用されてきたが、1 回の撮影で 1 断面しか得られず、診断に必要な一連の画像を得るために時間を要していた。また、いわゆる流れ像と呼ばれる障害陰影が生じて観察しづらい画像であった。

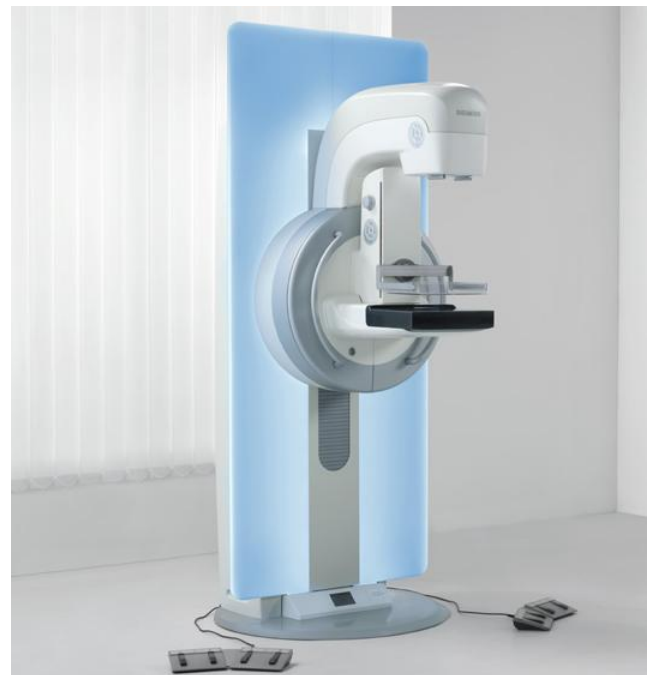デジタルマンモグラフィでの Tomosynthesis は、ディテクタが移動するわけではなく、X 線管球だけが移動しながらパルス状の X 線を照射していく。このパルス状の X 線照射によって情報を取り込んでいくことであるが、照射角度によって左右にズレが生じてくる。このズレを中心（0°位置）で撮影した位置にシフトし、重ね合わせてボリュームデータとして取り込んでくる。そのとき、ディテクタ側から管球側を見たバックプロジェクションにより物体の位置などを計算する。すなわち Tomosynthesis には、断層撮影の原理に基づくシフト加算法が使用される。（図 1）

1 パルス当たりの照射線量にもよるが、X 線管球の振り角が大きく、照射回数の多い方が深さなどの情報量が多くなり、有利である。（図 2、図 3、図 4）

画像のデータ量としては、1 回の撮影での照射回数、ピクセルサイズによって変わってくるが、数百 MB の画像容量となる。Raw Data は、1 回のパルス照射毎に作られるため膨大な容量になる。

画像の観察は、再構成された画像を 1mm スライス毎に表示させる動画表示と撮影時のネイティブ画像を動画表示させることができるが、乳腺との重なりなどで 2D では表示できなかった部位を観察するためには、再構成された画像を見る必要がある。（図 5）

Digital Tomosynthesis は、これまでのように一連の画像を得るための時間を要することなく、観察に有用な断層撮影画像を得ることのできる、臨床有用性の高い撮影技術である。



デジタルマンモグラフィ「MAMMOMAT Inspiration」

Tomosynthesisの原理

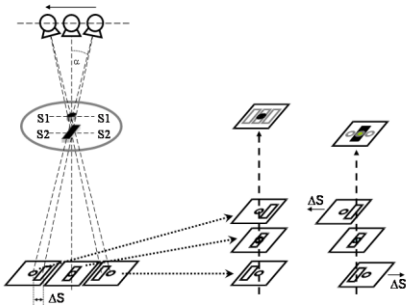


図 1

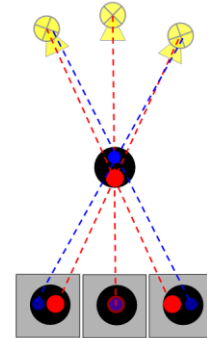


図 2

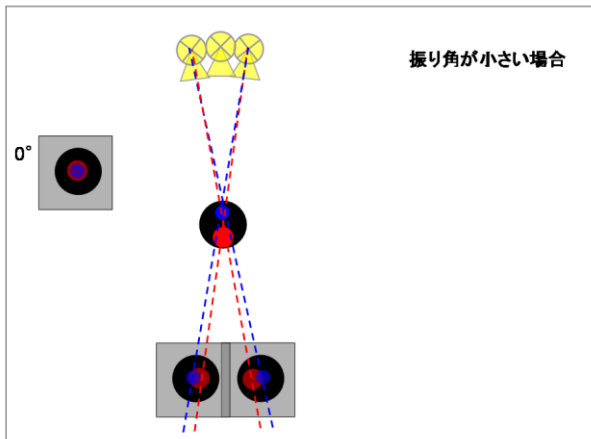


図 3

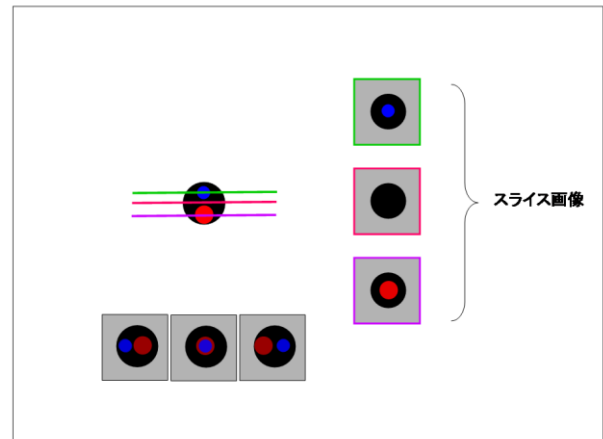


図 4

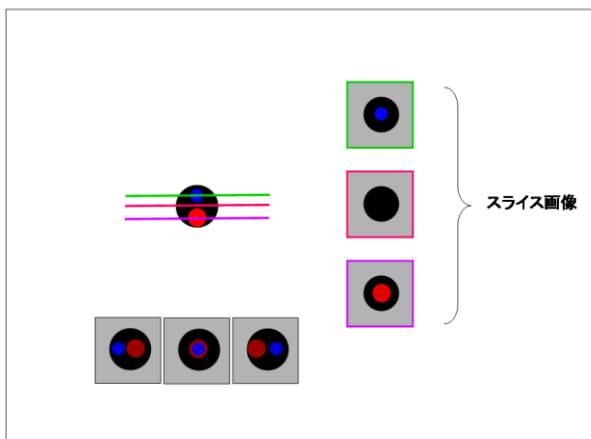


図 5

シーメンス旭メディテック株式会社
 マーケティング本部 SP 事業部
 〒141-8644
 東京都品川区東五反田 3-20-14
 高輪パークタワー
 TEL 0120-041-387

眼底写真の新しい展開 加齢黄斑変性を早期に捉える眼底自発蛍光撮影

山村義昭*

なじみが薄いかとも思いますが、今回は眼底カメラについて紹介させていただきます。

従来、眼底写真と言いますと造影撮影などの特殊な撮影を除けば、高血圧・動脈硬化などのいわゆる生活習慣病を診る眼底検査の「記録」というイメージが強いと思います。しかし高感度デジタルカメラの一般化により、単なる記録から写真による画像診断へと眼底写真の存在意義が大きく変わってまいりました。

様々な診療科で抗加齢医療が試みられておりますが、眼科において注目を集める疾患の一つに加齢黄斑変性（以下 AMD : Age-related Macular Degeneration）があります。

AMD は、50 歳以上の 1.3% に発症するとされており、高齢者の増加と生活習慣の変化により今後の増加も予想されています。この AMD 診断に役立つと期待されている検査法が眼底自発蛍光撮影法（以下 FAF : Fundus Autofluorescence）です。自発蛍光とは物質によって特定の周波数の光（励起波長）を当てると、それよりやや長波長の蛍光を発する現象です。

視機能に重要な網膜視細胞に脈絡膜からの栄養を与え、視細胞の新陳代謝をうながす組織に網膜色素上皮層（以下 RPE : Retinal Pigment Epithelium）（図 1 黒矢印）があります。加齢などにより代謝機能低下を起こした RPE にはリポフスチンなどが貯留します。その発光量を捉え AMD の早期発見に生かそうというものです。若

年者では発光は観察されず、加齢に伴い均一に発光量が増えてくるのが正常です。部分的に発光が増加あるいは低減すれば RPE の代謝機能異常が疑われます。

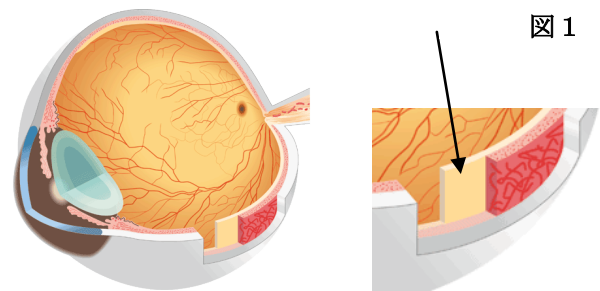
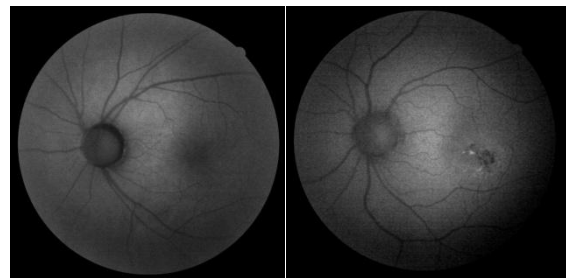


図 1

FAF は造影剤を必要とせず侵襲性のない検査法として欧米で注目され、国内でも先進的な先生方から多くの発表が精力的に行われております。



50代 正常

患眼

実際の製品化にあたっては、①効果的な励起波長の照射、②散乱光の除去、③微弱な蛍光を捉える高感度デバイスなどに加え、④簡単な操作性、⑤省スペースなどが重要となります。

自発蛍光は RPE 以外に角膜、水晶体など様々なところで様々な物質によって起こりますので、散乱光除去のため励起フィルター・遮断フィルター

* キヤノンマーケティングジャパン株式会社 医療機器営業本部
〒108-8011 東京都港区港南 2-16-2 太陽生命品川ビル

の選定は重要です。

加齢に伴う白内障の影響も考慮しなくてはなりません。

私どもの眼底カメラ CX-1 は①リポフスチンの励起波長を的確に照射しつつ、障害となる黄斑部のキサントフィルによる吸収波長を避けるため励起波長を 530nm～580nm としております。②発光に対しては水晶体からの散乱光を避けるため遮断フィルターで 640 nm～を捉えるようにいたしました。白内障に対しては画像処理によりコントラストを際立たせることで対応しています。③EOS をベースに眼底カメラ専用新たに仕立てたデジタルカメラを使用しています。④従来は散瞳剤を点眼して FAF をしていましたが散瞳剤無しでの撮影 (FAF 無散瞳撮影) を可能にしました。これらによりルーチンな検査法とすることが可能となりました。更に FAF 以外の一般撮影、フィルター撮影、造影撮影などにも対応できるように散瞳機と無散瞳機の両方の機能を兼ね備えたハイブリッド機といたしました。⑤従来から散瞳無散瞳一体型と称するものがありますが、光路を二つ持つなど筐体が大きくなりがちでしたが専用デジタルカメラの採用により単体機と同様な大きさとすることができました。

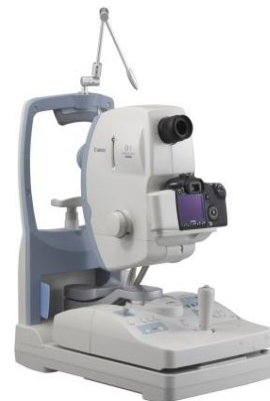FAF が与えてくれる RPE の機能情報により AMD の病態の理解は更に進み、診断治療の正確性を向上させ、インフォームドコンセントにも貢献してくれると期待しております。

CX-1 主な仕様

型式	散瞳／無散瞳一体型
認証番号	221AGBZX00193000
撮影画角	散瞳:50°、無散瞳:45°
撮影モード	カラー、レッドフリー、コバルト、FA、FAF
変倍撮影	デジタル 2 倍
作動距離	35mm
画素数	1510 万画素
ピント合わせ	眼底部:スプリット輝線合致式
外形寸法	320(幅)×531(奥行き)×577(高さ)mm
重量	約 26kg

お問い合わせ先

キヤノンマーケティングジャパン (株)
医療機器営業本部 眼科機器営業部
電話 ; 03-3740-3420



CAD コンテストの案内

北坂 孝幸*

1. はじめに

CAD コンテストは、計算機支援画像診断 (CADM) 学会の 2001 年度大会において開催されたプレコンテストから、10 周年という節目を迎えることができました。これもひとえに、コンテスト委員長の縄野繁先生 (国際医療福祉大学)、館野之男先生 (放射線医学総合研究所)、前世話人の清水昭伸先生 (東京農工大) をはじめとする多くの関係各氏のご協力の賜物と存じます。厚くお礼申しあげます。

さて、長年の取り組みによる認知度の向上により、本年度のコンテストは昨年度を上回るエントリーがありました。今後も様々なテーマで CAD アルゴリズムの発展に貢献できるよう運営・宣伝を続けていきたいと存じます。

2. CAD コンテスト 2010

本年度のテーマは、昨年度に引き続き「転移性肝腫瘍の検出」ですが、今回はコンテスト仕様の変更が 1 点あります。それはテスト画像とともに肝臓領域を配布するという点です。この肝臓領域は東京農工大清水研ご提供の肝臓領域抽出プログラム[1]により抽出される領域です (正解領域ではありません)。前回のコンテストでは、肝臓領域抽出段階で失敗したために、本来の検出性能を十分に発揮できなかったチームもありましたが、本コンテストは腫瘍の検出が主目的でありますので、スタートラインを肝臓領域抽出後に統一致しました。ただし、自前の肝臓領域抽出アルゴリ

ズムの使用を認めない、という制限ではありません。以下、CAD コンテスト 2010 の概要です。

開催日：2010 年 7 月 29 日 (金)

開催場所：東海大学

テーマ：転移性肝腫瘍の自動検出

配布画像：単純および門脈相で撮影された腹部 CT 像 3 例 (1 画素 2 バイトのリトルエンディアン) と門脈相における肝臓領域

提出物：門脈相 CT 像における、転移性肝腫瘍領域を値 1、のう胞を値 2、血管腫を値 3 とした unsigned char 型の画像配列

(注) 計算機は各チームが持参。当日のプログラムの改変は認めない。

また、JAMIT 大会初日 (7 月 30 日 (土)) の第一セッションにて、公開審査を本年も開催いたします。臨床医 3 名に加えて工学系研究者 1 名により評価をいただきます。

今回も多くの方にご来場いただけますと幸いです。同日の懇親会にて優勝チームを発表、表彰いたします。

参考文献

[1] 成平拓也, 清水昭伸, 小畑秀文, 縄野繁, 篠崎賢治: ブースティングによる 3 次元造影 CT 像からの転移性肝腫瘍抽出処理, 信学技報, vol. 108, no. 385, MI2008-97, pp. 175-180, 2009

* 愛知工業大学情報科学部 〒470-0392 愛知県豊田市八草町八千草 1247

お知らせ

医用画像データベース

清水 昭伸*1

JAMIT の正会員や賛助会員を対象に、以下の医用画像データベースを販売しています。確定診断や重要な画像所見以外にも、一部には解剖構造や疾患領域をマークしたデジタルデータも添付され、CAD や CAS の研究に最適です。また、このデータベースは CAD コンテストや CAD 勉強会などの CAD 委員会の活動 (<http://www.jamit.jp/cad-committe/outline>) とも深く関係し、今後は臓器の確率アトラスなどの統計アトラスの配布も予定されています。この機会に是非ともお求め下さい。

1. マンモグラフィデータベース
解説書とスケッチつき 価格 : 20,000 円 画像数 : 40
2. 胃 X 線二重造影データベース
解説書とスケッチつき 価格 : 20,000 円 画像数 : 76
3. 間接撮影胸部 X 線像データベース
解説書とスケッチつき 価格 : 10,000 円 画像数 : 50
4. 胸部 CT 像データベース
簡単な説明書つき 価格 : 20,000 円 画像数 : 82
5. 腹部 CT 像データベース
簡単な説明書つき 価格 : 30,000 円 CAD コンテスト参加者は 5,000 円
画像数 : 60, 症例数 : 15
各症例 4 時相 (造影なし, 早期相, 門脈相, 晩期相) の画像を含む)

※お申し込みは以下の HP から可能です。なお、上記の価格や仕様は 2009 年 10 月時点のもので
す。最新情報は必ず HP でご確認下さい。

<http://www.jamit.jp/cad-committe/caddbinfo>

JAMIT e-News Letter No.6(通算60 ※)

発行日 平成22年7月15日

編集兼発行人 安藤 裕

発行所 **JAMIT** 日本医用画像工学会

The Japanese Society of Medical Imaging Technology

<http://www.jamit.jp/>

〒113-0033 東京都文京区本郷 6-2-9

モンテベルデ第二東大前 504 (有)クァンタム内 日本医用画像工学会事務局

TEL: 03(5684)1636 FAX: 03(5684)1650 E-mail: office@jamit.jp

※本誌の前身であるCADM News Letterからの通算号数です。